P-11

上顎第二大臼歯の未処置根管探索においてCBCTが有用であった一症例

1)えびす歯科・矯正歯科クリニック　佐竹　里菜1)
2)石井歯科医院　石井宏2)

上顎第二大臼歯の未処置根管探索において
CBCTが有用であった一症例

佐竹　里菜1)
石井　宏2)
1)えびす歯科・矯正歯科クリニック
2)石井歯科医院

1

緒言

大臼歯の根管形態は複雑であり既根充歯において未処置根管を認めることも少なくない. Baruwaら(2020)によると, 未処置根管のある既根充歯はない歯と比較して4.4倍病変ができやすいとの報告もあり, 治療の予後に直接影響する可能性があるため適切に処理する必要があるが, 特に大臼歯においては歯根数や根管数が多く, 上顎洞等の解剖学的構造が重複することもありデンタルエックス線写真のみでは歯根の状態を十分に把握できない可能性がある. 今回, 特に複雑な根管形態をもつ上顎第二大臼歯においてCBCTにより未処置根管を発見し, 再根管治療を行い良好な結果を得られた症例について報告する.

2

既根充歯における未処置根管の発生率について

2305本の既根充歯についてCBCTを用いたBaruwaら(2020)の研究によると以下のように報告されている.

全歯種における未処置根管の割合	12.0%
歯種別における未処置根管の割合	
上顎第一大臼歯(M1)	59.5%
上顎第二大臼歯(M2)	40.0%
下顎第一大臼歯	11.2%
下顎第二大臼歯	9.5%

この研究によると上表のように, 未処置根管は上顎第一大臼歯(以下M1)にもっとも多くついで上顎第二大臼歯(以下M2)に多く見られる. M1においてはMB2を含む複雑な根管形態が根管の見落としの主な原因になっていることが予測される.

3

上顎大臼歯の特殊形態について

M2はM1と比較すると, 歯根や根管形態に変異を認める割合が高く, 歯根や根管の癒合等複雑な形態が存在することが, 根管の見落としの原因となっていると予測される.

上顎大臼歯の歯根癒合の出現率について

歯種	歯根の癒合率(%)	
	M1	M2
中澤らMDCT, 日本, 2015)	5	44
小川らICBCT, 日本, 2017)	9.5	57.6
KimらICBCT, 韓国, 2012)	0.73	10.71
NeelakantanらICBCT, インド, 2010)	0	0
SilvaらICBCT, ブラジル, 2014)	0	7.94
TianらICBCT, 中国, 2016)	1.38	23.9

一般的に上顎大臼歯は3根であるが, 特にM2では歯根の癒合率が高く, また他の人種と比較すると日本人には50%前後とその出現率が高い傾向にあることがわかる.

4

症例

患者：38歳, 女性
主訴：上顎左側大臼歯の痛みと違和感
既往歴：特記事項なし
現病歴：数年前に近隣の歯科医院にて歯髄炎と診断され抜髄処置をうけた. その後無症状のまま経過していたが, 3ヶ月ほど前から上顎左側大臼歯に疼痛と違和感を認めるようになり来院に至った.
現症：メタルクラウンが装着されていたが近心の辺縁に適合不良あり.
　上顎左側第二大臼歯のみに咬合痛と打診痛あり.
　根尖部の圧痛はなし.
　歯周ポケットは全周で3mm , 動揺はなし.
診断名：根尖性歯周炎

5

初診時口腔内写真とデンタルX線写真

(A)　(B)　(C)

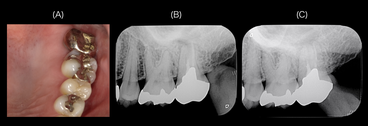

(A)口腔内写真
(B, C)デンタルX線写真 (B)正方線撮影, (C)偏遠心撮影
デンタルX線写真では, 上顎左側第二大臼歯根尖部にびまん性の透過像を認めた.

6

初診時CBCT画像

(A)　(B)　(C)

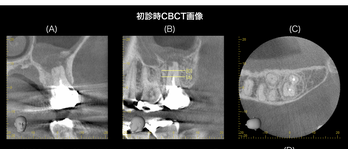

根尖病変の進展の程度と解剖学的根管形態を三次元的に把握するためCBCT撮影を行った. 根尖部から上顎洞底部にかけて骨吸収を認め, 上顎洞粘膜には肥厚を認めた. 頬側根管が根中央部付近から根尖にかけて２根管に分岐しているのが観察された.

(A)冠状断像
(B)矢状断像
(C)水平断像(B中の(a)線)
(D)水平断像(B中の(b)線)
黄矢印：未処置根管

(D)

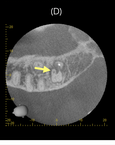

7

治療経過

(A)　(B)　(C)

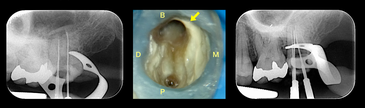

(A)既根充根管のガッタパーチャを除去し, ファイルにてDB根, P根の根尖孔の穿通を確認した. (B)CBCTで確認した位置を目安に超音波チップにてイスムスを処理しながらさらに近心方向を探索していったところ, 黄矢印部分に未処置のMB根を認めた. (C)ファイルにて未処置根管の根尖孔の穿通を確認した.

8

根管充填時のデンタルX線写真

(A)　(B)

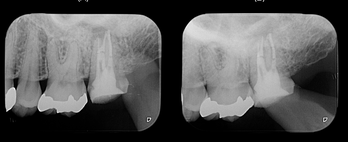

超音波洗浄を併用し(3.0%NaOCl, 17%EDTA), 根管形成, 拡大行いBio-C Sealer, ガッタパーチャを用いてhydraulic condensation techniqueにて根管充填後, ファイバーポストとレジンコアで直接法による歯台築造を行なった.
(A)正方線撮影, (B)偏遠心撮影

9

根管充填4ヶ月後のデンタルX線写真

(A)　(B)

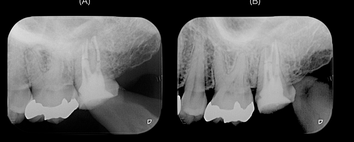

根管充填4ヶ月後の経過観察時には臨床症状は消失し, 根尖透過像も縮小傾向にあると思われる.
(A)正方線撮影, (B)偏遠心撮影

10

根管充填4ヶ月後のCBCT画像

(A)　(B)　(C)

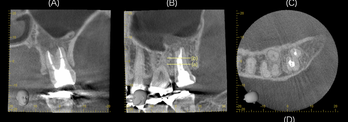

根尖病変の状態, 上顎洞の粘膜肥厚の状態を確認するためCBCT撮影を行なったところ, 術前の根尖透過像は消失し, 粘膜肥厚についても改善を認めた.

(A)冠状断像
(B)矢状断像
(C)水平断像(B中の(a)線)
(D)水平断像(B中の(b)線)
黄矢印：充填後の未処置根管

(D)

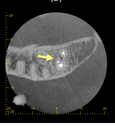

11

上顎大臼歯の癒合根の分類について

上顎大臼歯の癒合根, 植状根には様々な分類があるが, Yangら(1988)の分類を改変したQiyuanら(2014)の報告によると, 以下の6タイプに分類される. 今回の症例は, Type4に該当し, MB根とDB根が癒合し, P根がDB根と癒合している形態であると思われる.

Type1：MB根とDB根が癒合
Type2：MB根とP根が癒合
Type3：DB根とP根が癒合
Type4：MB根とDB根が癒合し , P根はMB根またはDB根と癒合
Type5：P根がMB根またはDB根と癒合
Type6：植状根（P根, MB根, DB根が癒合）

12

根管の癒合について

Vertucciの方法に基づく根管形態は以下のようにType Ⅰ~Type Ⅷに分類される. M1, M2のMB根における各タイプの占める割合について, 中澤ら(2015)の報告をもとに下表にまとめて示した. M2のMB根においては, 1根管に1根管孔が存在するType Ⅰ以外に分類される根管が29.3%存在し, これらには根管の分岐やイスムスが存在すると考えられる.

Vertucciの分類

Vertucciの分類	Type Ⅰ	Type Ⅱ ~Ⅷ
M1のMB根(%)	35.4	64.6
M2のMB根(%)	70.7	29.3

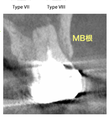

今回の症例のMB根はType Vに分類され, 歯冠側で癒合した根管が根中央付近から根尖に向かって 2根管に分岐していると思われる.

13

考察

上顎大臼歯は歯根の癒合や根管の癒合, 植状根などの変異がみられることがあり, デンタルエックス線写真では読影が困難な場合が多く, Shahbazianら(2015)によると約40%しか上顎大臼歯の根尖性歯周炎を検出できないと報告されている. だが上顎第二大臼歯近心領域においては開口量の制限などから器具操作が困難であり, 盲目的に探索すれば穿孔の危険性も考えられる. 今回CBCTにて未処置根管を発見できたことで, 再根管治療による適切な感染源の除去を行うことが可能となり, 良好な結果につながったと考えた.

14

結論

今回の症例では, 上顎大臼歯の未処理根管の発見にCBCTが有用であった. 治療後, 透過像, 症状も消失し, 現時点では経過は良好である. 今後は補綴処置を行い, 経過観察を行なっていく予定である.

演題発表に関連し、開示すべき利益相反関係にある企業などはありません

15